



Nome: VALDECIR DE OLIVEIRA

Médico: Dr Valdinei Batista de Souza

Data: 06.01.2025

ECODOPPLER VASCULAR COLORIDO DO SISTEMA VENOSO PROFUNDO E SUPERFICIAL DOS MEMBROS INFERIORES

MEMBRO INFERIOR DIREITO

Veia femoral comum: calibre, compressão normais, competência valvar a manobra de valsalva .

Veia femoral profunda: calibre, compressão normais, competência valvar a manobra de compressão distal.

Veia femoral superficial: calibre, compressão normais, competência valvar a manobra de compressão distal.

Veia poplítea: calibre, compressão normais, incompetência valvar a manobra de compressão distal.

Veia tibial anterior: calibre, compressão normais, competência valvar a manobra de compressão distal.

Veia tibial posterior: calibre, compressão normais, competência valvar a manobra de compressão distal.

Veia safena magna: croça com calibre (D= 46 cm), compressão normais, competência valvar a manobra de valsalva.

Safena magna: com calibre, compressão normais, competência valvar a manobra de compressão distal.

Veia safena parva: com calibre, compressão normais, competência valvar a manobra de compressão distal.

Observam-se varizes.

MEMBRO INFERIOR ESQUERDO:

Veia femoral comum: calibre, compressão normais, competência valvar a manobra de valsalva.

CONTINUAÇÃO DO EXAME DE: VALDECIR DE OLIVEIRA

Veia femoral profunda: calibre, compressão normais, competência valvar a manobra de compressão distal.

Veia femoral superficial: calibre, compressão normais, competência valvar a manobra de compressão distal.

Veia poplítea: calibre, compressão normais, competência valvar a manobra de compressão distal.

Veia tibial anterior: calibre, compressão normais, competência valvar a manobra de compressão distal.

Veia tibial posterior: calibre, compressão normais, competência valvar a manobra de compressão distal.

Veia safena magna: croça com calibre (D=41 cm), compressão normais, competência valvar a manobra de valsalva.

Safena magna: com calibre, compressão normais, competência valvar a manobra de compressão distal.

Veia safena parva: com calibre, compressão normais, competência valvar a manobra de compressão distal.

Observam-se varizes.

Hipótese diagnóstica:

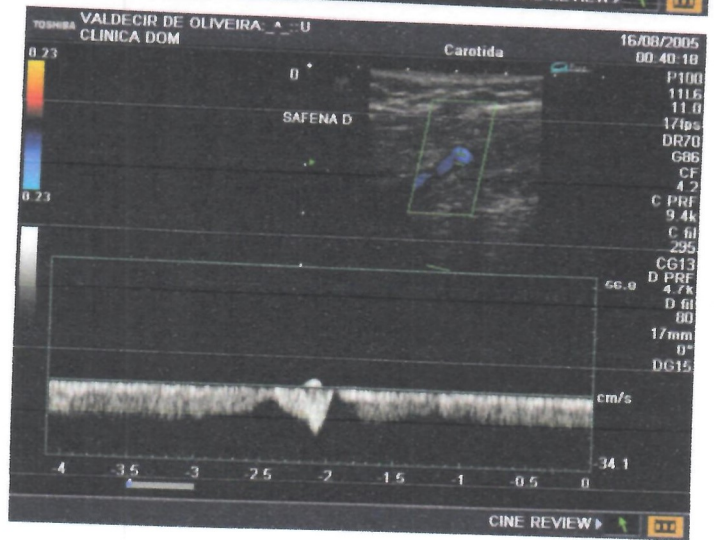
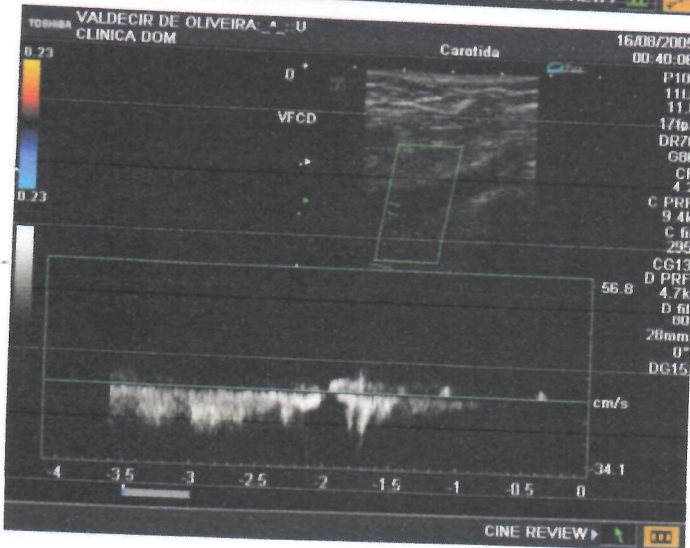
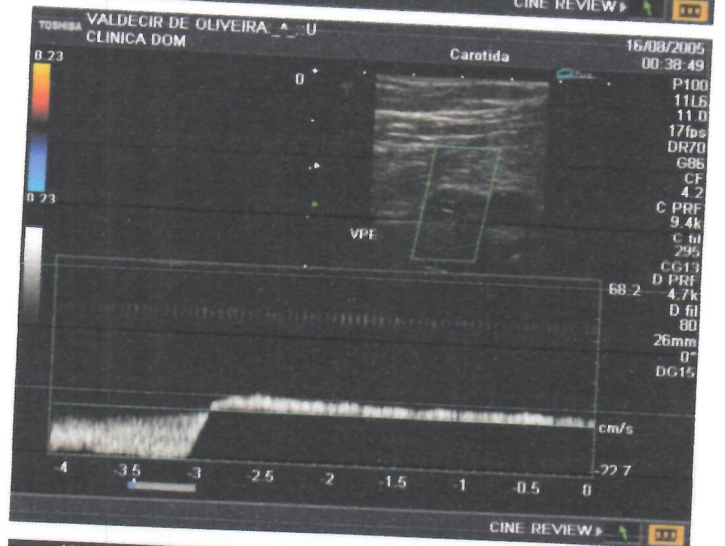
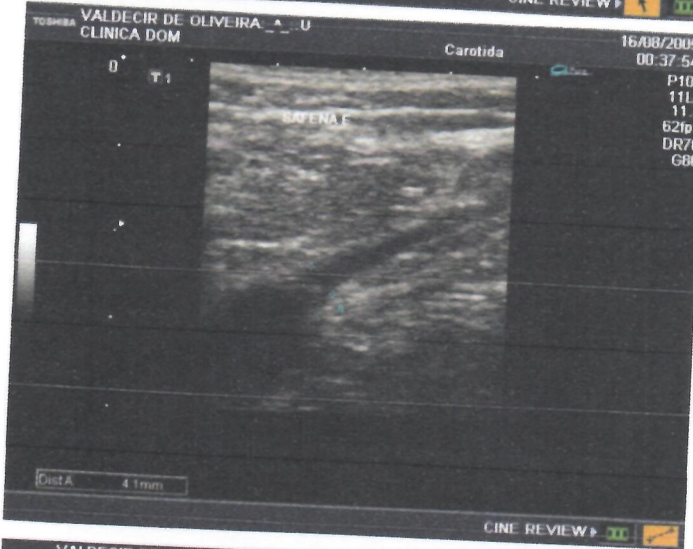
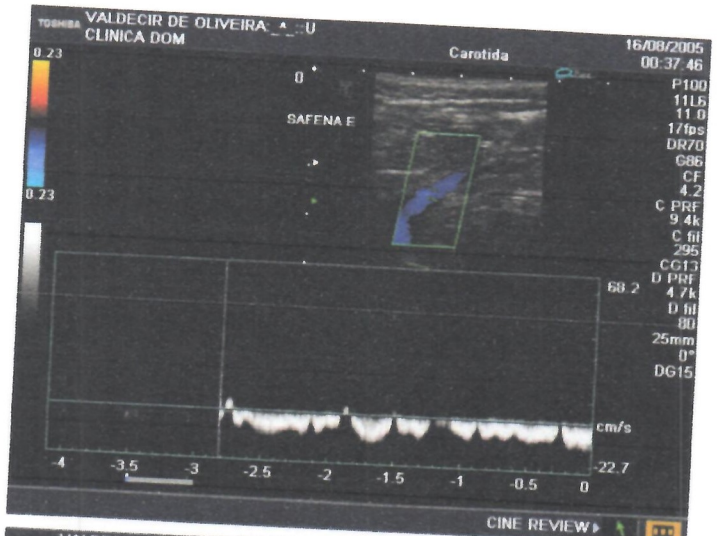
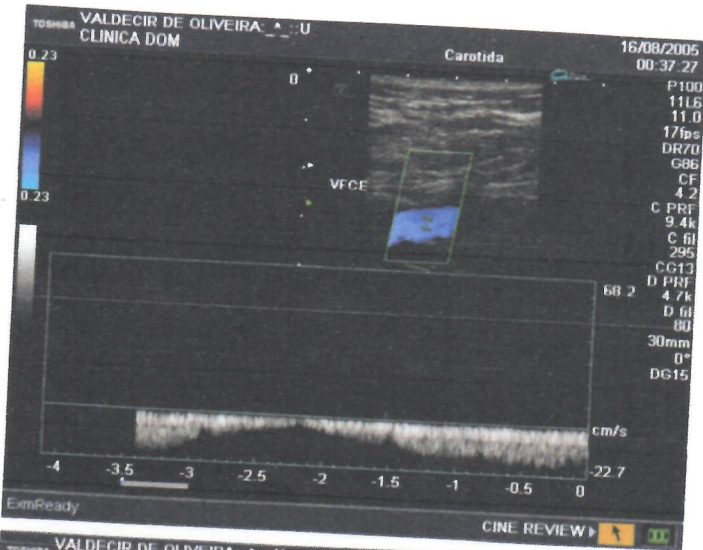
- Ausência de trombose venosa profunda.
- Refluxo de veia poplítea bilateralmente.
- Varizes subcutâneas bilateralmente.

Dr. Valdinei Batista de Souza
Cirurgião vascular SBACV
CRM-MS 4823



CLINICA DOM
RUA OLIVEIRA MARQUES, 2800 - VILA LILI - DOURADOS - MS
TELEFONE: (67) - 3422-0536

Nome : VALDECIR DE OLIVEIRA





CLINICA DOM
RUA OLIVEIRA MARQUES, 2800 - VILA LILI - DOURADOS - MS
TELEFONE: (67) - 3422-0536

Nome : VALDECIR DE OLIVEIRA

